DRK-Blutspendedienst Nord-Ost
gemeinnützige GmbH
Berlin | Brandenburg | Hamburg
Sachsen | Schleswig-Holstein

Deutsches Rotes Kreuz

Laborfortbildung 21.05.2025

Dr. med Franziska Paul

DRK-Blutspendedienst Nord-Ost
gemeinnützige GmbH
Institut für Transfusionsmedizin Dresden
Blasewitzer Straße 68/70
01307 Dresden

Zwei Fallbeispiele und Hintergründe

Definition:

Morbus haemolyticus neonatorum (MHN)

Alloimmun-hämolytische Anämie durch mütterliche IgG - Ak gegen fetale/neonatale Erythrozyten-Ag.

Ursachen:

ABO-Inkompatibilität
Rhesus-Inkompatibilität (Anti-D)
Andere Antikörper (Anti-c, -E, **-Kell**, etc.)

Folgen:

Hämolyse der kindlichen Erythrozyten → Anämie und Hyperbilirubinämie → potenziell lebensbedrohlich (Hydrops fetalis, Kernikterus, IUFD, Frühgeburtlichkeit)

Fallbeispiel 1

05.10.2024

Klinik:

- Neugeborenes (w), reif geboren (39+2 SSW) nach unauffälliger Schwangerschaft, Spontangeburt, APGAR 9/10/10
- Mutter: 28 Jahre, G1 P1, **Blutgruppe 0 RhD positiv, AKS negativ**
- Kind initial unauffällig, gute Adaptation
- **60 Stunden postpartal:** auffälliger Ikterus, leichte Trinkschwäche
  Kinderärztliche Anordnung: Bili, Blutbild, Blutgruppe & Direkter Antihumanglobulintest (DAT)

Differenzialdiagnosen:

- AB0-Inkompatibilität (häufigste Ursache für positiven DAT beim Neugeborenen bei unauffälliger mütterlicher Serologie)
- Enzym-/Strukturdefekte der Ery's, Stoffwechselstörung → Neugeborenenscreening!
- Hungerzustand
- Infektion/Sepsis, …

Fallbeispiel 1

Laborwerte Kind (60 h postpartal):

Gesamtbilirubin: **20.5 mg/dL** (350 µmol/L) - deutlich erhöht! (indirektes Bili dominierend!)
Hämoglobin: 14.8 g/dL (noch im unteren Normbereich für das Alter)
Retikulozyten: 8 % (leicht erhöht)
Blutgruppe Kind: **A RhD positiv**
Direkter Antihumanglobulintest (DAT): Positiv (1+)



→ **Elution**

Fallbeispiel 1

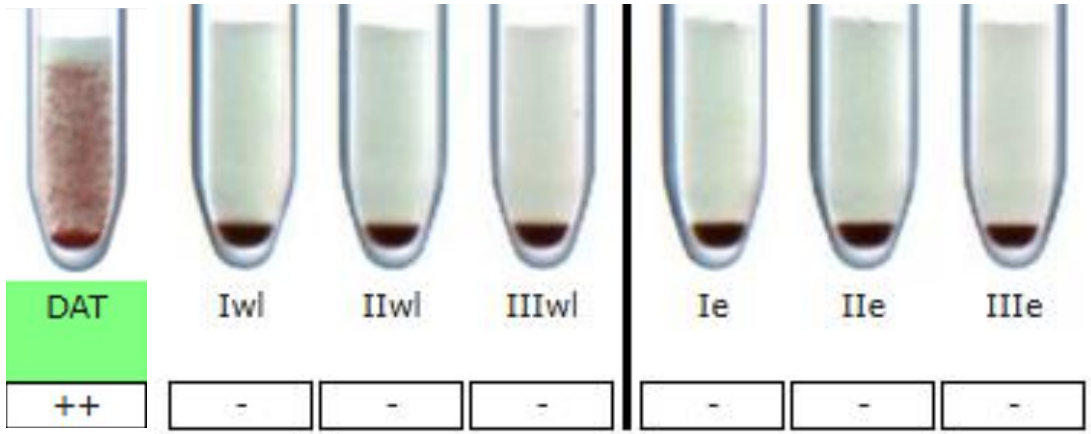

Elution: Antikörper werden von den kindlichen Erythrozyten abgelöst (Eluat)

Testung des Eluats:
Antikörpersuchtest (AKS) mit dem Eluat gegen Panelzellen (IgG-Phase): **negativ**

Frage: DAT positiv, aber kein "typischer" Antikörper (wie Anti-D, Anti-c, Anti-K etc.) im Eluat nachweisbar? Was nun?

Fallbeispiel 1

entscheidender Test:
Testung des Eluats gegen **Testzellen** Serumgegenprobe:

Eluat + A1-Zellen: **Positiv (+++)**
Eluat + A2-Zellen: **Positiv (+)**
Eluat + B-Zellen: Negativ

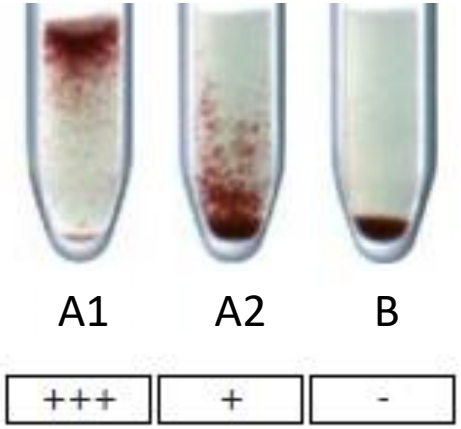

Interpretation: IgG-Anti-A wurde von den kindlichen Erythrozyten eluiert

Konstellation: Mutter 0 pos, Kind A pos

Diagnose: MHN bei AB0-Inkompatibilität (Anti-A)

Fallbeispiel 1

Klinisches Management:

- Phototherapie bei überschreiten der Phototherapiegrenze (entsprechend Nomogramm des Bilirubin bei Neugeborenen)
- Engmaschige Bilirubin-Kontrollen (entsprechend Leitlinien)
- i.d.R. gutes Ansprechen auf Phototherapie, keine Transfusion/Austauschtransfusion notwendig
- Interdisziplinarität (Pädiatrie, Transfusionsmedizin, Labor)
- **Cave:** Spätanämie – ambulante Hb-Kontrollen nicht vergessen!

DRK-Blutspendedienst Nord-Ost
gemeinnützige GmbH
Berlin | Brandenburg | Hamburg
Sachsen | Schleswig-Holstein

Deutsches Rotes Kreuz

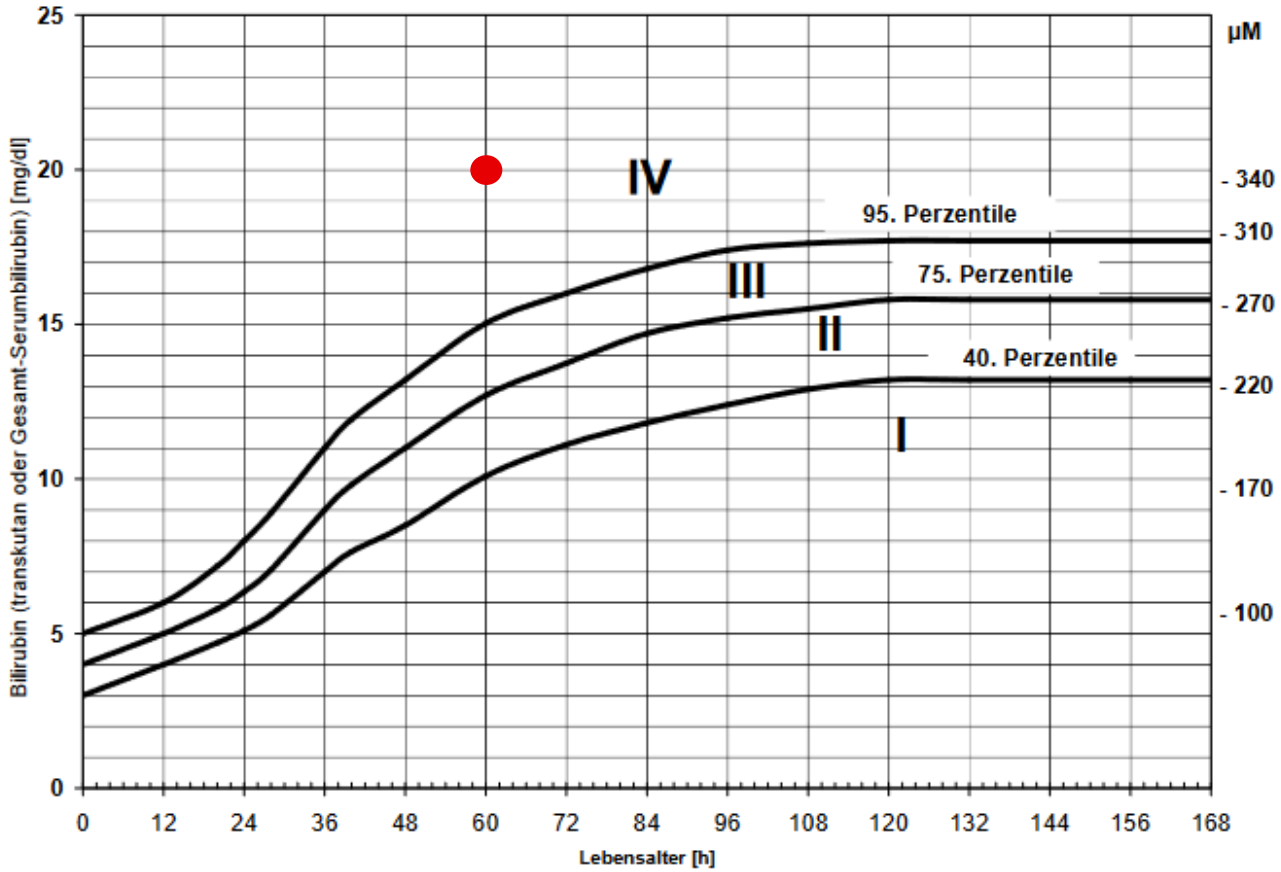

Nomogramm mit altersbezogenen Bilirubinkonzentrationen (TcB oder GSB)

- Gesamtbilirubin: **20.5 mg/dL** (350 µmol/L)

S2k-Leitlinie

DRK-Blutspendedienst Nord-Ost
gemeinnützige GmbH
Berlin | Brandenburg | Hamburg
Sachsen | Schleswig-Holstein

Deutsches Rotes Kreuz

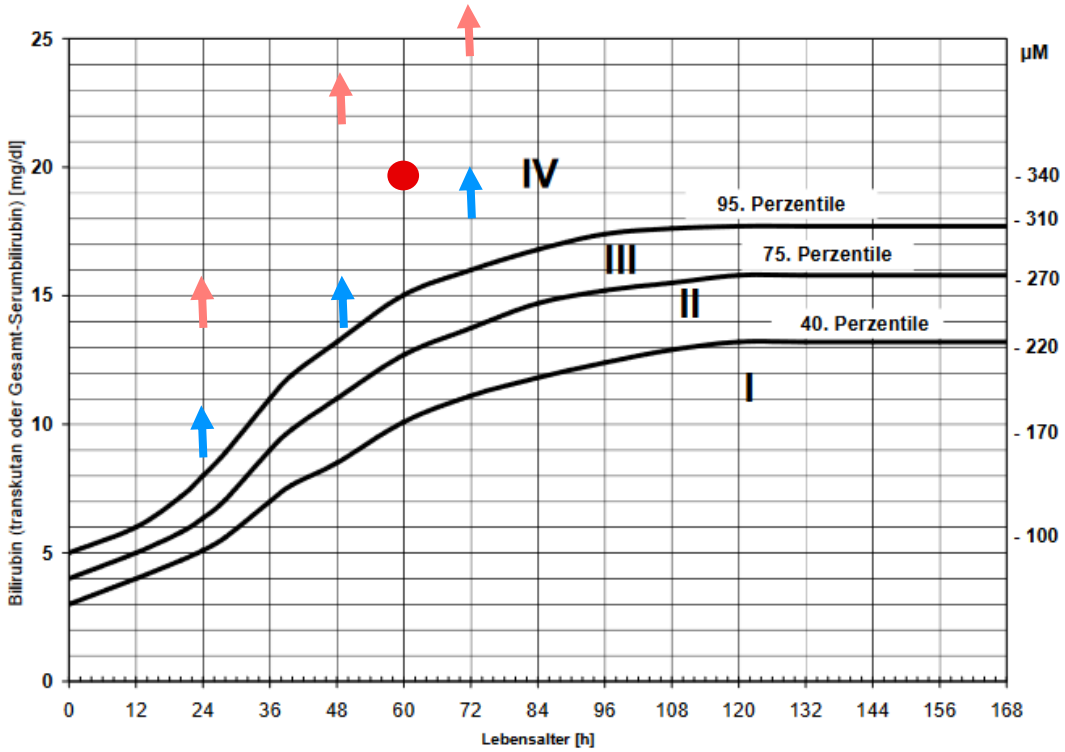

Nomogramm mit altersbezogenen Bilirubinkonzentrationen (TcB oder GSB)

	24h	48h	Ab 72h
Phototherapie-Grenze	200 µmol/l	300 µmol/l	350 µmol/l
Austauschtransfusionsgrenze-Grenze	300 µmol/l	400 µmol/l	450 µmol/l

Blaues Licht Wellenlänge 460 nm
→ wandelt unkonjugiertes Bilirubin in wasserlösliche Isomere

Zusammenfassung

MHN bei AB0-Inkompatibilität (AB0-Erythroblastose)

- häufigste MHN-Form
- Konstellation: Mutter 0, Kind A oder B. Ursache: Mütterliches Anti-A/B IgG
- Diagnostik: Blutgruppenbestimmung (Mutter/Kind), DAT (oft schwach positiv, Elution), Bilirubin-Verlauf, Blutbild (Retikulozyten!)

- **Typischer Verlauf:**
  - unauffällige Schwangerschaft
  - spätes Auftreten des Ikterus nach 48-72 h
  - meist milde bis moderate Ausprägung
  - gute Reaktion auf Phototherapie

Fallbeispiel 2

30.06.2024 11:00:

- 32-jährigen Frau, postpartal, zur Antikörperdifferenzierung
- Angaben auf Anforderung:

"Z.n. Entbindung bei 38+0 SSW, RhD-negativ, Rh-Prophylaxe (?) erhalten, AKS positiv, bitte AK-Differenzierung und Titer"

- Keine Infos zum Kind

Fallbeispiel 2

DRK-Blutspendedienst Nord-Ost
gemeinnützige GmbH
Berlin | Brandenburg | Hamburg
Sachsen | Schleswig-Holstein

Deutsches Rotes Kreuz

Ergebnis:

BG: A ccddee

AKS: Positiv (4+)

Antikörperdifferenzierung: **Anti-D**

Befund:

Anti-D bei Z.n. Rh-Prophylaxe

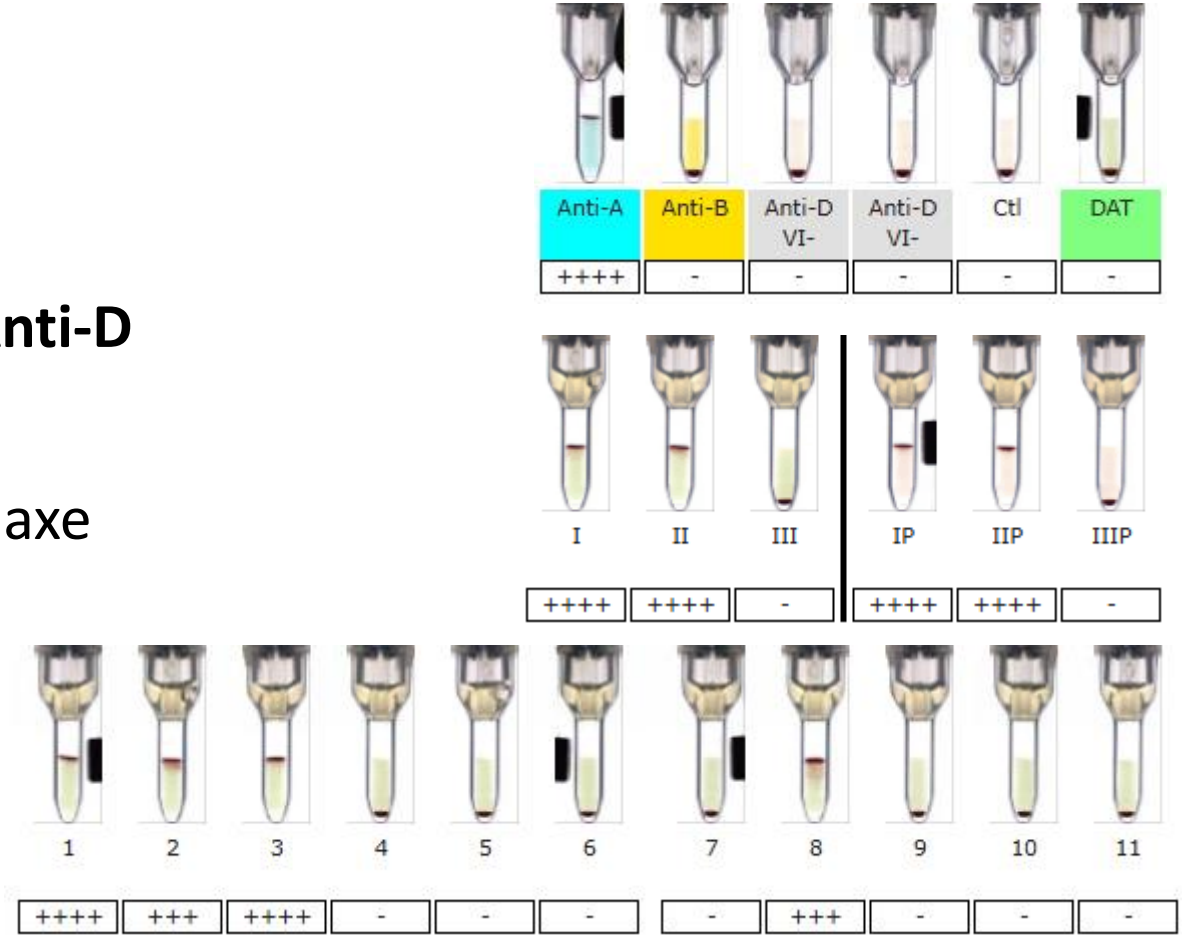

Fallbeispiel 2

5 Stunden nach Befundübermittlung:
Anruf aus der Trafu/Neonatologie des Universitätsklinikums:

"Wir bekommen gerade ein Neugeborenes mit schwerem Ikterus und Anämie aus Klinik XY verlegt. Mutter hat angeblich hochtitriges Anti-D bei Ihnen im Labor gehabt."
Kind sei 14 Stunden alt.

→ **Vorbereitung Austauschtransfusion in den nächsten Stunden**

Fallbeispiel 2

Klinik Kind: schwerer Ikterus und Anämie, 14 h alt

Laborwerte Kind (16 h postpartal):

Gesamtbilirubin: **24 mg/dL** (410 µmol/L) - rasanter Anstieg!
Hämoglobin: **8.5 g/dL** (schwere Anämie!)
Retikulozyten: **18%** (massiv erhöht)
Peripherer Blutausstrich: deutliche Polychromasie, viele Normoblasten

Blutgruppe Kind: **B RhD positiv**

DAT: **Positiv (4+)**
Elution: AKS positiv → AK-Diff → **Anti-D** im Eluat

Fallbeispiel 2

DRK-Blutspendedienst Nord-Ost
gemeinnützige GmbH
Berlin | Brandenburg | Hamburg
Sachsen | Schleswig-Holstein

Deutsches Rotes Kreuz

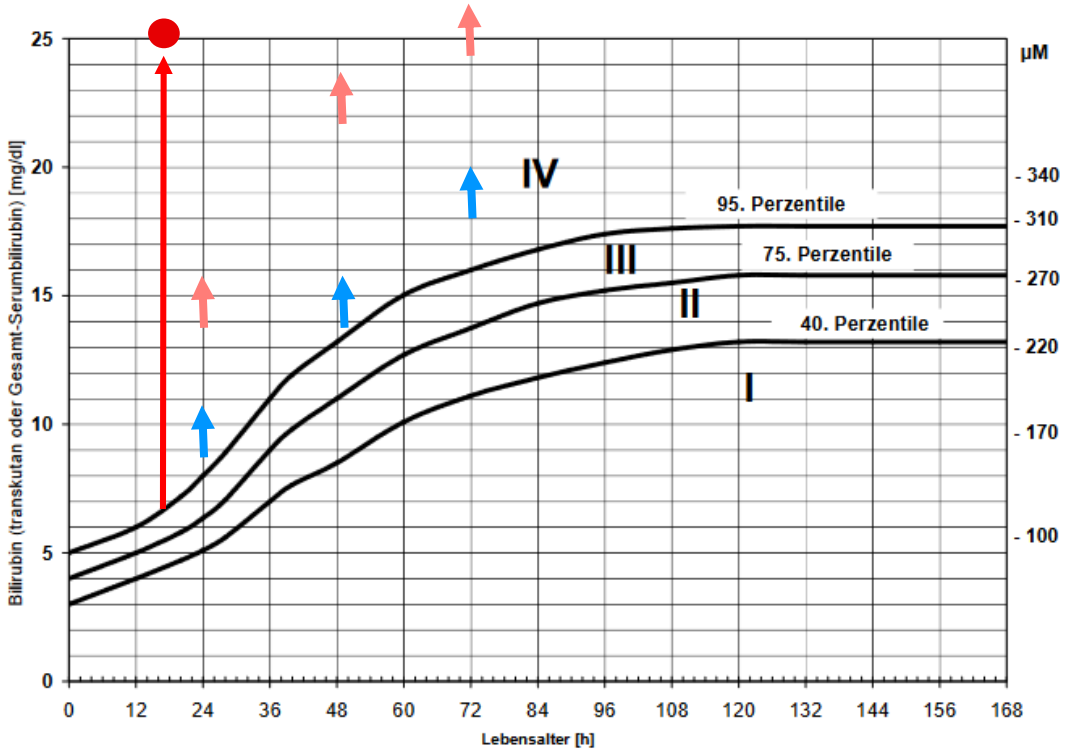

Nomogramm mit altersbezogenen Bilirubinkonzentrationen (TcB oder GSB)

	24h	48h	Ab 72h
Phototherapie-Grenze	200 µmol/l	300 µmol/l	350 µmol/l
Austauschtransfusionsgrenze-Grenze	300 µmol/l	400 µmol/l	450 µmol/l

- Gesamtbilirubin: **24 mg/dL** (410 µmol/L)

Diagnose:
schwerer MHN bei Rhesus-D-Inkompatibilität

Fallbeispiel 2

Klinisches Management (ITS):

- Sofortige intensive Phototherapie
- **Indikation zur Austauschtransfusion** gestellt (steigendes Bilirubin trotz Phototherapie und schwere Anämie) → Sonderanforderung DRK
  Austauschkonserve:
  Erythrozytenkonzentrat BG 0 RhD negativ, Kell negativ, CMV-negativ, < 7 Tage alt, bestrahlt, mit AB Plasma → KP mit mütterlichem Plasma!

- Ggf. Gabe von IVIG (intravenöse Immunglobuline)
- Durchführung der Austauschtransfusion ca. 18 Stunden postpartal
- engmaschige Hb und Bili Kontrollen

Zusammenfassung

Überwachung der Schwangerschaft bei Allo-Antikörpern:

Regelmäßige Titerkontrollen: starker ansteigender oder sehr hoher Titer kann auf eine schwere Betroffenheit des Feten hinweisen

Ultraschalluntersuchungen: Doppler-Sonographie der Arteria cerebri media des Feten (Anämie frühzeitig erkennen); verdickte Plazenta, Leber- und Milzvergrößerung oder Flüssigkeitsansammlungen beim Fötus (Hydrops fetalis)

Interventionen bei fetaler Anämie:

- **Intrauterine Transfusionen (IUT)**
- **Frühzeitige Entbindung**

Management nach der Geburt bei bekannten Allo-Antikörpern der Mutter:

Sofortige Diagnostik beim Neugeborenen: Blutgruppe, RhD, DAT, Bili, Hb

Phototherapie: Licht wandelt unkonjugiertes Bili in wasserlösliche Isomere → Ausscheidung

Ggf. Blutaustauschtransfusion nötig

Ggf. Immunglobuline (IVIG)

Vergleich

	MHN durch AB0-Inkompatibilität	MHN durch Anti-D (Rhesus)
Häufigkeit	häufigste Form des MHN (~20% aller Geburten)	seltener (Dank Rh-Prophylaxe)
Konstellation	Mutter Gruppe 0, Kind A oder B	**Mutter RhD-negativ, Kind RhD-positiv**
Vorkommen	kann **bereits in 1. SS auftreten**	**meist erst ab 2. SS** (nach Sensibilisierung)
Schweregrad	meist mild bis moderat, selten schwer	mild bis sehr schwer
Anämie	meist gering oder fehlend	oft signifikant, bis schwer
Hyperbilirubinämie	oft ab 2.-3. Lebenstag	kann **sehr schnell & hoch** ansteigen
DAT	oft schwach positiv (manchmal negativ)	meist stark positiv (3+ bis 4+)
Eluat	IgG Anti-A oder Anti-B	IgG Anti-D
Blutausstrich	Sphärozyten	Polychromasie, Normoblastose
Prävention	Nicht möglich/nötig	**Rh-Prophylaxe!**

CAVE: **Anti-Kell** bindet auch erythropoetische Vorläuferzellen! → Reifungsstörung und Hämolyse!→ **ausgeprägte und früh einsetzenden fetalen Anämiemöglich!**

Take Home

1. Jeder positive DAT bei Neugeborenen muss abgeklärt werden!!!
   (DD Allo-AK oder gespritzes Anti-D)
2. Auch ein "negativer" AKS im Eluat schließt MHN nicht aus!
   Bei passender Konstellation (Mutter O, Kind A oder B) immer an AB0 denken und Eluat gezielt testen.

3. Anti-D kann schweren MHN verursachen.
   Schnelle Kommunikation zwischen Labor und Klinik ist entscheidend.
   Eine "vermeintliche" Rh-Prophylaxe schließt eine Sensibilisierung nicht aus (Non-Responder, falsche Gabe, stille Sensibilisierung?).

Dankeschön

DRK-Blutspendedienst Nord-Ost
gemeinnützige GmbH
Berlin | Brandenburg | Hamburg
Sachsen | Schleswig-Holstein

Deutsches Rotes Kreuz

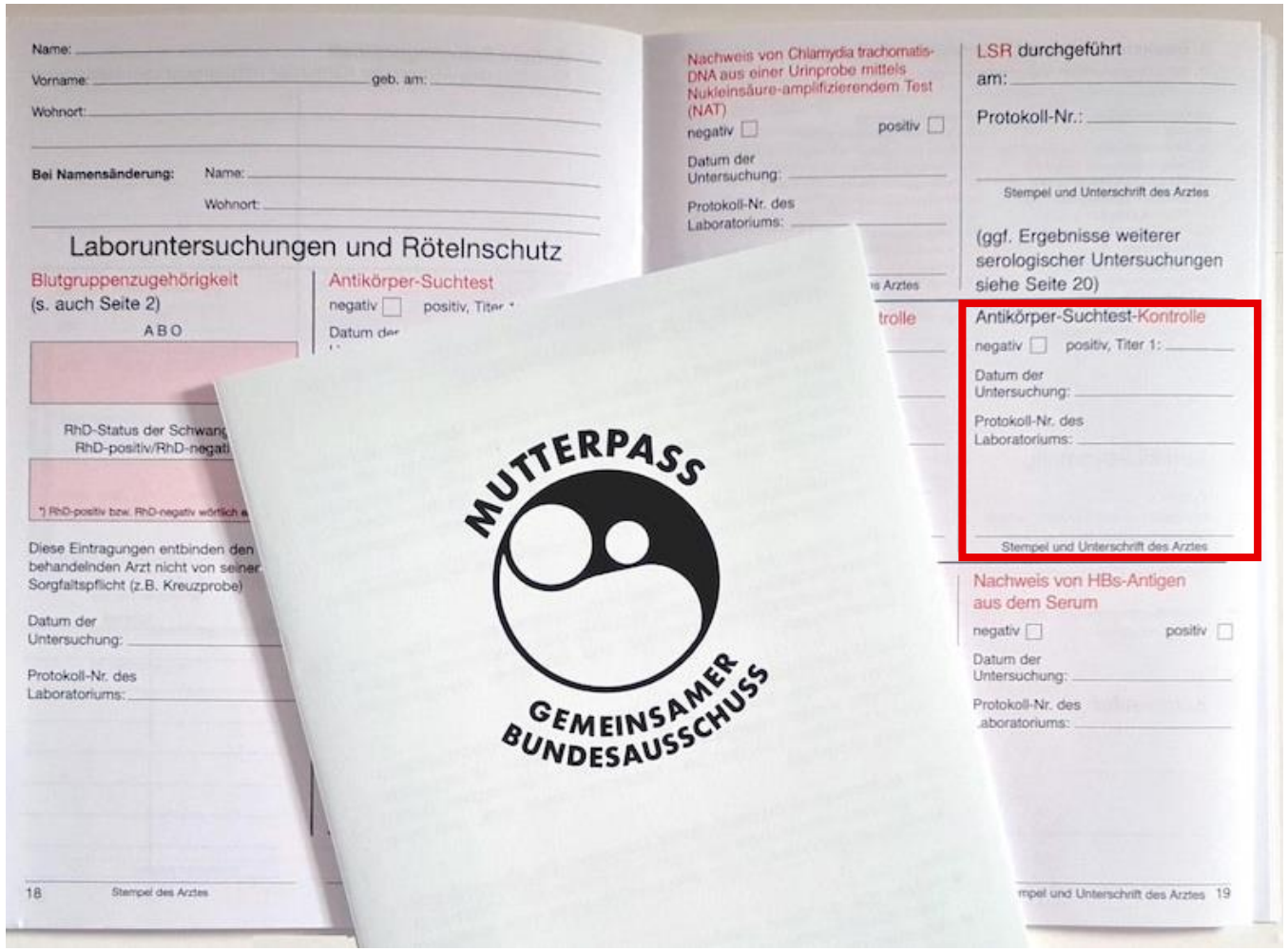

Anti-Kell

Anti-K (Anti-Kell) Antikörper in der Schwangerschaft sind besonders gefährlich und können zu einer schweren Form der hämolytischen Erkrankung des Fetus und Neugeborenen (HDFN, auch Morbus Haemolyticus Neonatorum, MHN, genannt) führen. Die Gefahr liegt in mehreren Aspekten:

Unterdrückung der Erythropoese (Blutbildung):

Das Kell-Antigen (K) wird nicht nur auf reifen roten Blutkörperchen (Erythrozyten) exprimiert, sondern auch schon auf sehr frühen Vorläuferzellen der roten Blutreihe im Knochenmark (BFU-E und CFU-E – Burst-Forming Unit Erythroid und Colony-Forming Unit Erythroid).

Anti-K-Antikörper binden an diese Vorläuferzellen und unterdrücken deren Reifung und Proliferation. Das bedeutet, dass die Produktion neuer roter Blutkörperchen stark gehemmt wird.

Dies führt zu einer **ausgeprägten und oft früh einsetzenden fetalen Anämie**, die schwerwiegender sein kann als die, die "nur" durch Hämolyse (Zerstörung reifer Erythrozyten) entsteht.

Hämolyse reifer Erythrozyten:

Zusätzlich zur Unterdrückung der Blutbildung können Anti-K-Antikörper auch reife K-positive Erythrozyten des Fetus zerstören, was die Anämie weiter verschlimmert.

Geringere Korrelation zwischen Titer und Schweregrad:

Im Gegensatz zu Anti-D, wo ein hoher Titer oft mit einer schweren Erkrankung korreliert, kann bei Anti-K schon ein **relativ niedriger Antikörpertiter** zu einer schweren fetalen Anämie führen. Das macht die Vorhersage des Schweregrads allein anhand des Titers schwieriger. Bereits Titer von 1:4 oder 1:8 können klinisch relevant sein.

Konsequenzen der schweren Anämie:

Hydrops fetalis: Die schwere Anämie führt zu einer Herzinsuffizienz des Fetus, was zu generalisierten Ödemen (Flüssigkeitsansammlungen in Körperhöhlen und Geweben) führt – dem Hydrops fetalis. Dies ist ein lebensbedrohlicher Zustand.